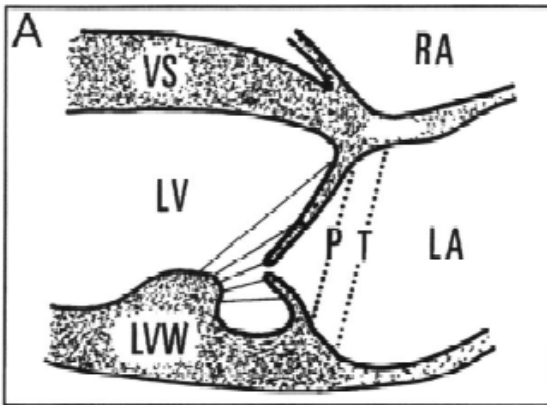


Estratto dal
PROTOCOLLO RIPRODUZIONE CAVALIER KING CHARLES SPANIEL
A PREVENZIONE DELLA DEGENERAZIONE MIXOMATOSA
DELLA VALVOLA

Elaborato dall'Università degli Studi di Milano
in collaborazione con FSA ENCI CCC

CLASSIFICAZIONE DEL PROLASSO VALVOLARE



Scansione ecocardiografica: parasfernale destra asse lungo, 4 camere (Standard 1).

Linea **P** = linea che diparte dall'origine del lembo mitralico anteriore e termina all'origine del lembo mitralico posteriore

Linea **T** = linea che diparte dalla regione ellittica a livello della porzione inferiore del setto interatriale (che si affaccia a livello di atrio sinistro) e termina a livello di giunzione atrio-ventricolare sinistra)